Aus dem Pathologischen Institut der Universität Göttingen
(Direktor: Geheimrat Prof. Dr. Kaufmann)

1928

Über einen Fall von sogenanntem Karzinoid des Rektums mit ausgedehnter Metastasenbildung

Inaugural-Dissertation

zur Erlangung der Doktorwürde der Hohen Medizinischen Fakultät
an der Georg-August-Universität zu Göttingen

vorgelegt von

Dr. med. dent. **Fritz Siburg**
Medizinalpraktikant am Henriettenstift Hannover

Mit 6 Abbildungen im Text

Sonderabdruck aus Frankfurter Zeitschrift für Pathologie, Bd. 37, H. 1/2
Verlag von J. F. Bergmann in München

Der Medizinischen Fakultät vorgelegt am 11. Mai 1928.

Referent: Geh.-Rat Prof. Dr. med. *Kaufmann*.

Korreferent: Prof. Dr. *M. Staemmler*.

Über einen Fall von sogenanntem Karzinoid des Rektums mit ausgedehnter Metastasenbildung.

Von

Dr. med. dent. **Fritz Siburg,**
Medizinalpraktikant am Henriettenstift Hannover.

Mit 6 Abbildungen im Text.

Die Literatur über die sog. Karzinoide des Dünndarms — es soll unverbindlich diese Bezeichnung für die in Frage stehenden Tumoren gewählt werden, ohne schon jetzt zu ihr Stellung zu nehmen — ist seit der Arbeit von *Lubarsch*, Virchow-Archiv Bd. 111, 1888, beträchtlich angeschwollen, ohne dass man zu einer einstimmigen Ansicht über diese Tumoren gekommen ist. Je mehr Fälle zur Untersuchung kamen, um so mehr fanden sich in den histologischen Détails Besonderheiten, die zu verschiedenen Deutungen über die Histogenese und die Stellung der Tumoren im System der Geschwülste Veranlassung gaben. Die Hauptcharakteristika der Tumoren sind folgende:

Die „Karzinoide" haben Stecknadelkopf- bis Haselnussgrösse, sind von derber Konsistenz und auf dem Schnitt von grauweisser bis gelber Farbe. Die Mukosa zieht unversehrt über die Tumoren hinweg, deren Hauptteil in der Submukosa zwischen Muscularis mucosae und der Muscularis circularis liegt. Sie finden sich weitaus am häufigsten im Ileum, seltener im Jejunum (Fälle von *Oberndorfer*, *Marckwald*, *Burckhardt*, *Hagemann*, *Saltykow* und *Böhm*). *Oberndorfer* und *Staemmler* sahen je einen Fall in einem *Meckelschen* Divertikel. Vereinzelt nur finden sie sich in den anderen Darmabschnitten. So sahen je einen Fall: *Saltykow* in der Pars horizontalis duodeni, *Hasegawa* in der Pars descendens duodeni, *Notthaft* und *Saltykow* in der Flexura duodejejunalis. *Toennissen* fand einen Tumor auf der Valvula Bauhini. Ebenso selten sind die Karzinoide im Dickdarm. Hier wurde bisher ein Fall an der Flexura lienalis (*Dietrich*), einer im S-romanum (*Saltykow*) und zwei im Rektum (*Saltykow* und *Staemmler*) beobachtet. Die Annahme, dass sie durchaus regelmäßig dem Mesenterialansatz gegenüberliegen (*Oberndorfer*), hat sich nicht bestätigt. Häufig beobachtet man, dass an der Stelle des Sitzes eines Karzinoides die Serosa nabelförmig eingezogen ist. Wiederholt wurde multiples Auftreten der Tumoren beobachtet; *Burckhardt* zählte 21, *Windholz* 26, *Hagemann* 30, in einem anderen Falle sogar 36 Tumoren.

Histologisch handelt es sich bei diesen Geschwülsten, die wie gesagt in der Hauptsache in der Submukosa liegen, um meist in Nestern zusammenliegende epitheliale Zellen mit intensiv gefärbten gleichförmigen ovalären Kernen mit 3—5 Kernkörperchen, schmalem Protoplasmasaum und wenig ausgeprägten Zellgrenzen. In den Zellnestern finden sich neben soliden Zellhaufen auch solche mit Lumina, die von scharfgezeichneten intakten Zellen umgeben sind. Über den Inhalt der Lumina gehen die Ansichten auseinander. *Oberndorfer* und *Versé* halten ihn für das Sekret der Epithelien, *Toennissen* für hyalin degeneriertes Gewebe, *Lubarsch* und *Bunting* für Zelltrümmer. *Lubarsch* und *Evstratoff-Kreidenko* fanden die Lumina leer. Auffallend war allen Autoren das Fehlen mitotischer oder amitotischer Kernteilungsfiguren mit Ausnahme eines Falles von *Burckhardt*, bei dem sich reichlich Mitosen fanden. Die äussere Zellage der Nester zeigte häufig Zylinderzellformen mit unregelmäßig gelagerten Kernen. Das ausserordentlich langsame Wachstum ist ausgesprochen diskontinuierlich und infiltrierend; so wird die Muscularis mucosae fast stets aufgefasert und von unten her durchbrochen, so dass sich zahlreiche und häufig die am besten erhaltenen Zellnester in der Mukosa finden. Die Mukosa selbst ist verdünnt, die *Lieberkühnschen* Krypten sind verdrängt und komprimiert, im allgemeinen erhalten, zuweilen aber auch nicht mehr nachzuweisen. Die Mukosa überzieht sonst unversehrt mit erhaltenem Epithel — zuweilen auch noch mit Zotten versehen (*Oberndorfer*) — den Tumor. Nach aussen macht der Tumor an der Muscularis propria nicht halt, sondern durchdringt diese unter mehr oder weniger reichlicher Auffaserung oft bis in das subseröse Gewebe. Das Stroma der Geschwülste ist häufig von dem Tumorparenchym retrahiert, besteht nach der häufigsten Beschreibung aus Bindegewebe, das zum Teil hyalin ist und mehr oder weniger glatte Muskulatur und ziemlich reichliche Gefässe enthält. Eine reaktive Infiltration des Stromas mit Lymphozyten gehört nicht zum eigentlichen Bild der Geschwulst, wenn auch *Burckhardt* mehrfach Lymphozyteninfiltration und zudem eine leichte Wucherung der Lymphgefässendothelien beobachtet hat. Ein ziemlich häufiger Befund ist eine auffallende Erweiterung der Gefässe in der Umgebung der Tumoren (*Oberndorfer*, *Toennissen*, *Burckhardt*, *Evstratoff-Kreidenko*), wie auch wir sie jetzt wieder feststellen konnten; sie ist wohl als eine Stauungserscheinung aufzufassen. Eine bindegewebige Kapsel um die Zellnester sowie um den Gesamttumor herum wollen *Toennissen* und *Saltykow* gesehen haben, ein Befund, der von anderen Autoren nicht bestätigt worden ist.

Wie *Versé* und *Staemmler* feststellten, finden sich die Karzinoide häufiger bei Männern als bei Frauen. Es entfielen nach einer Berechnung aus der Gesamtzahl der mit den nötigen Angaben versehenen Fälle 64,4% auf Männer und nur 35,6% auf Frauen. Auch in dem Durchschnittsalter der beiden Geschlechter zeigte sich eine Differenz; so fand sich als Durchschnittsalter für Männer ein Alter von 58,2 Jahren, für Frauen von 49 Jahren. Das Gesamtdurchschnittsalter liegt bei 54,5 Jahren.

Was die schon von *Lubarsch* betonte örtliche Vergesellschaftung von Entzündungen des Darms, vor allem mit Tuberkulose, anbetrifft, so sagt *Staemmler* mit Recht: „.... dass bei der Häufigkeit der tuberkulösen Darmerkrankungen wie auch der Krebse des Darms der Befund der Gesellschaftung beider Erkrankungen viel häufiger sein müsste, wenn tatsächlich ein ursächlicher Zusammenhang bestünde." Was hier vom Karzinom gesagt ist, möchte ich auch für unsere Karzinoide gelten lassen. Immerhin mag der Entzündung vielleicht doch eine gewisse Rolle bei der Entstehung der Karzinoide zufallen, sind sie doch in der Irritationen so häufig ausgesetzten Appendix ungleich häufiger.

Am meisten beschäftigte die Autoren die Frage nach der Histogenese der Karzinoide. Die Meinungen lassen sich in vier Gruppen zusammenfassen:

1. Die Karzinoide sind echte Karzinome der Darmschleimhaut.
2. Es handelt sich um Basalzellkarzinome.
3. Es sind Missbildungen (versprengte Nebenpankreasanlagen, versprengte *Langerhanssche* Inseln).
4. Sie leiten sich ab von argentaffinen Zellen der *Lieberkühnschen* Drüsen oder des paraganglionären Systems.

Die erste Gruppe hatte wohl ursprünglich die meisten Anhänger. *Lubarsch* hielt die Geschwülste für beginnende Karzinome mit durch kolloidale Entartung entstandenen Lumina, deren Ausgangspunkt in den Zellen der *Lieberkühnschen* Drüsen zu suchen seien und deren Zusammenhang mit diesen Drüsen er festgestellt zu haben glaubte. (*Burckhardt*, *Bunting*, *Hagemann*, *Notthaft*, *Schopper*, *Thorel* und *Versé*). Immerhin räumte man den Karzinoiden bald wegen der fehlenden Infiltration des Stromas, des langsamen Wachstums, was anatomisch seinen Ausdruck in dem Mangel an Mitosen findet, und der geringen Neigung zu Metastasenbildung eine Sonderstellung ein. (*Hagemann*, *Lignac* und *Versé*). *Versé* glaubt, dass ihre relative Gutartigkeit in der szirrhösen Form begründet sei. Der direkte Übergang der Funduszellen *Lieberkühnscher* Drüsen in solide Tumorzellhaufen wurde bald angezweifelt und es sprachen sich *Marckwald*, der, wie später *Engel*, die Karzinoide als aus Zellen fötalen Ursprungs submukös sich entwickelnde Karzinome auffasste, dann *Oberndorfer*, *Toennissen*, *Dietrich* und *Staemmler* dagegen aus.

Bunting (1904) wies als erster auf die morphologische und biologische Ähnlichkeit der Karzinoide mit den *Krompecherschen* Basalzellkarzinomen hin. Ihm schliesst sich *Bormann* an und die gleiche Anschauung vertritt *Burckhardt* in zwei längeren Arbeiten. Die Haufen von undifferenzierten Zellen mit ihren äusseren zylinderförmigen Zellagen, den zuweilen auftretenden Lumina, das bindegewebig-hyaline Stroma und dazu die relative Gutartigkeit der Tumoren erinnerten durchaus an den Basalzellenkrebs der Haut, und die Karzinoide seien diesen daher gleichzustellen. *Burckhardt* schlägt für die Karzinoide den Namen „kleine Dünndarmkarzinome" vor. *Krompecher* selbst hat über die Karzinoide ebenfalls gearbeitet und zählt sie auch zu den nach

ihm benannten Tumoren. *Hasegawa* hält die argentaffinen Zellen der Darmschleimhaut für Basalzellen und leitet von ihnen die Karzinoide ab.

Oberndorfer, der sich sehr eingehend mit den Karzinoiden befasst hat und in ihnen zuerst ein Wucherungsprodukt der Lymphgefässendothelien sah (1901), fasste sie in seiner Mitteilung auf der Verhandlung der Pathologischen Gesellschaft 1907 auf als Tumoren, die den Nebenpankreasanlagen und Adenomyomen nahestehen. In der Diskussion meinte *Heller*, es handele sich um verirrte Pankreasläppchen und *Marchand*, ein Teil der Karzinoide sei als Missbildungen des Ductus omphalomesentericus und ähnlicher abgeschnürter Drüsenschläuche aufzufassen. *Albrecht* spricht sie mit *Weigert* wegen der proportional mitentwickelten Muskulatur als Nebenpankreasanlagen an, wogegen, wie *Oberndorfer* betonte, die Tatsache spricht, dass es sich um gänzlich undifferenzierte Zellhaufen handelt. Nach *Toennissen* handelt es sich um eine einfache Proliferation heterotoper Zellkomplexe. Er stellt diese relativ undifferenzierten Tumoren zwischen die hochentwickelten Adenomyome und Nebenpankrease, was, wie auch *Burckhardt* betonte, gänzlich abwegig ist. *Saltykow* hat in zwei Publikationen Stellung zu den Tumoren genommen. Auf Grund seiner mikroskopischen Befunde, die aber zum Teil von anderen Autoren nicht bestätigt werden konnten, kommt er zu dem Schluss, dass die Karzinoide nichts anderes sind als versprengte Pankreaskeime, die Inselgewebe produzieren können. Fanden sich Zellkomplexe in der Muscularis, im subserösen Gewebe, Mesenterium oder in der Leber, so seien das primär dort angelegte Missbildungen, aber keine Metastasen. Auch *Borst* hält die Karzinoide für Fehlbildungen, gibt aber die Möglichkeit maligner Entartung zu. Ähnlich äussern sich *Ribbert* und *M. B. Schmidt*. *Aschoff* nennt sie Schleimhautnaevi, aus denen sich wie bei den Hautnaevi wirkliche Karzinome entwickeln können. *Mathias* und *Schober* sehen in den Karzinoiden ebenfalls mehr oder weniger entwickelte Pankreasanlagen, nehmen eine atavistische Organanlage an und nennen die Tumoren Prognonoblastome.

Alle bisher aufgeführten Autoren haben auf Grund des histologisch-morphologischen Befundes eine Anschauung über die Histogenese der Karzinoide und ihr Verhältnis zu anderen Tumoren sich zu bilden versucht. Einen anderen Weg gingen diejenigen, die den Zellchemismus der Karzinoide in ihre Betrachtungen miteinbezogen und deren Forschungen auf z. T. längere Zeit zurückliegenden Arbeiten anderer Autoren basieren.

Kultschitzky berichtet 1897 über eine in der Dünndarmschleimhaut des Hundes besonders am Grunde der *Lieberkühnschen* Drüsen sich befindende besondere Zellart, in deren Protoplasma sich im basalen Teil der Zellen den Kern halbmondförmig umgebende Granula fanden. Wegen der Affinität dieser Granula zu sauren Farbstoffen nannte er sie *Zellen mit „azidophilen Körnern"*. 1905 fand *Schmidt* ähnliche Zellen im Darm des Menschen und bezeichnete sie wegen ihrer schon im ungefärbten Präparat sichtbaren gelblichen Granulierung als *„gelbe Zellen"*. Derartige Zellen fand er auch im anliegenden

Bindegewebe und schloss daraus, dass gelbe Zellen aus dem Epithelverband in das umliegende Bindegewebe ausgewandert seien. Die Zellen zeigten starke Chromaffinität. *Ciaccio* fand ein Jahr später die gleichen Zellen bei Meerschweinchen und Hunden. *Oberndorfer* war nun derjenige, der auf die besonderen Färbbarkeitsverhältnisse, die Chromaffinität der Karzinoide hinwies und so den Auftakt zu den neueren Forschungen gab. *Huebschmann* zog aus *Oberndorfers* Feststellungen und aus der Tatsache der Chromaffinität der „gelben Zellen" den Schluss, dass die Ursprungszellen der Karzinoide in den *Schmidtschen* Zellen zu suchen seien. *Gosset* und *Masson* fanden bei ihren Untersuchungen der chromaffinen Elemente der menschlichen Darmschleimhaut Zellen, deren Granula Silbernitrat in ammoniakalischer Lösung zu metallischem Silber reduzierte. Sie arbeiteten eine bestimmte Methode aus, die von mehreren Autoren angewandt wurde. Von diesen wurden die Befunde *Gossets* und *Massons* vollauf bestätigt. *Die „argentaffinen Zellen"* fanden sich hauptsächlich in der Tiefe der *Lieberkühnschen* Krypten zwischen den Zylinderzellen, sassen breit der Basalmembran auf und erreichten mit dem anderen Zellpol nicht immer das Lumen. Das reduzierte Silber fand sich als schwarzer Niederschlag im basalen Teil der Zellen. Es wird vermutet, dass diese Zellen mit denen nach *Kultschitzky*, *Schmidt* und *Ciaccio* benannten Zellen identisch sind. Ferner fand *Masson*, wie er in einer weiteren Arbeit mitteilt, Zellen mit gleichen mikrochemischen Eigenschaften in dem Bindegewebe der Mukosa chronisch entzündeter Appendizes im engen Anschluss an die Wucherungen der Sympathikus-Nervenfasern. Nach zahlreichen Untersuchungen fand er einige Bilder, die ihn zu der Annahme führten, die Zellen seien Abkömmlinge der im Epithelverband eingeschalteten argentaffinen Zellen. Die Zellen liegen zumeist in engem Kontakt mit den Nervenscheiden, bilden aber auch im Bindegewebe Ketten und epitheliale Verbände, die an jene der Karzinoide erinnern. Er beschreibt u. a. einen „type intestinale", bei denen sich kleine Hohlräume fanden, umschlossen von kubischen oder zylindrischen Zellen mit mittelständigem Kern und basaler argentaffiner Granulierung. Von derartigen Zellen bzw. Zellhaufen leiten sich nun nach *Masson* die Karzinoide ab, die also letzten Endes nach dieser Auffassung Abkömmlinge des Darmepithels sind. *Hasegawa* bestätigt hinsichtlich der Reduktionsfähigkeit gewisser im Epithelverband des Darmes liegender Zellen und der der Karzinoide *Massons* Angaben. Jn zwei malignen Fällen fiel die Silberfärbung negativ aus. Mit der atypischen Wucherung sind seiner Ansicht nach die reduzierenden Granula verschwunden bzw. nicht zur Entwicklung gekommen. *Danisch* beschäftigt sich bei der Untersuchung der Histogenese der Appendixkarzinoide sehr eingehend mit der Herkunft der im Bindegewebe und am Plexus liegenden silberreduzierenden Zellen. Er untersuchte an Föten, wann und wo zuerst in der Darmwand silberreduzierende Zellen auftreten. Er fand sie bei einem Foet von 11,5 cm Gesamtlänge (13. Woche) hier zum ersten Male zwischen den Faserzügen des schon wohl angedeuteten

Meissnerschen Plexus wie auch ausserhalb desselben, dagegen keine zwischen den Epithelzellen der Mukosa. Hier fand er sie erst bei einem Foet von 15 cm Gesamtlänge, also gegen das Ende des 4. Foetalmonats. Aus diesen Befunden schliesst er auf die Herkunft der argentaffinen Zellen und meint, dass sie entweder aus den embryonalen sympathischen Nervenbildungszellen sich entwickeln oder vom Ganglion coeliacum aus entlang den peripheren sympathischen Zellsträngen auswandern. Er fand in dem genannten Fall Bilder, die er als der Phase der Einwanderung dieser Zellen in die Mukosa entsprechend ansah. *Danisch* fasst die Zellen als paraganglionär auf und sieht somit in den Karzinoiden paraganglionäre Tumoren. Die Befunde *Massons* von silberreduzierenden Zellen in dem Schleimhautbindegewebe werden von *Sprafke* bestätigt. Die von *Masson* und *Danisch* angenommene Identität der beiden verschieden gelagerten Zellen sieht er jedoch als nicht sicher bewiesen an. Die im Bindegewebe liegenden Zellen lassen die typische Flaschenform und die unipolare Lagerung der Granula vermissen. Aus dem Reduktionsvermögen allein dürfe eine Identität nicht gefolgert werden, da eine ganze Zahl Substanzen, Zellen und Zellprodukte dieselbe Eigenschaft besitzen. Seine Untersuchungen an Meerschweinschen ergaben, dass bei diesen die beiden Zellarten sich durch Grösse der Zellen und Grösse und Art der Granula ganz bedeutend unterscheiden und eine Identität abzulehnen ist. Während er also, was das Auftreten von silberreduzierenden Zellen in der Darmschleimhaut anbetrifft, die Befunde *Massons* bestätigen kann, fielen seine Versuche über Silberfärbung bei Karzinoiden negativ aus. Auch vom Verf. wurde ein Karzinoid auf die in Frage stehende Eigenschaft untersucht. Bei der Sektion (Sekt. Nr. 248/1926) eines 54jährigen Mannes fand sich etwa 1 m oberhalb der Ileozökalklappe ein linsengrosses, etwas prominierendes weisslich-graues scharf abgesetztes Knötchen. Mikroskopisch zeigte sich der häufig beschriebene karzinomartige Aufbau aus den typischen Zellhaufen und reichlichem Stroma. Das Epithel fehlte, die Mukosa überzog im übrigen unversehrt den kleinen Tumor. *Lieberkühnsche* Krypten waren im Bereich des Tumors nicht nachzuweisen. Der Hauptteil des Tumors lag in der Submukosa, ging bis an die Muscularis circularis heran, ohne in diese vorzudringen und erstreckte sich unter Aufsplitterung der Muscularis mucosae bis in die Mukosa. Es fehlten Kernteilungsfiguren und Infiltration des Stromas. Die Silberfärbung, die mit aller Sorgfalt nach den *Massonschen* Angaben angefertigt wurde, fiel negativ aus. *Forbus* trennt streng von den Karzinoiden, die bei seinen Untersuchungen Argentaffinität zeigten, die metastasierenden kleinen Tumoren, die kein Reduktionsvermögen haben, aber sonst den Karzinoiden oberflächlich gleichen und sieht in diesen eine besondere Form des Adenokarzinoms.

Es sind die Untersuchungen über die Histogenese der Karzinoide also noch nicht zum Abschluss gebracht, wenn auch die Ansicht, dass es sich primär um embryonale Verlagerungen, vielleicht auch um abnormes Verbleiben von Zellen am ursprünglichen Bildungsort der *Lieberkühnschen* Krypten

handelt, grosse Wahrscheinlichkeit für sich hat. Eine weitere noch strittige Frage ist die, ob es sich bei den kleinen Darmtumoren um echte Krebse handelt oder nicht. Die Unterschiede sind ja beträchtlich: Relative Gutartigkeit, gar keine oder geringe Neigung zu Metastasenbildung, der organische Aufbau, das Fehlen der Kernteilungsfiguren, die Gleichmäßigkeit der Kernform und des Chromatingehalts der Kerne, die mangelnde Reaktion des Stromas, das multiple Auftreten, Eigentümlichkeiten, die eine ganze Zahl Autoren veranlassten, sich gegen die Zugehörigkeit der Karzinoide zu den echten Karzinomen auszusprechen. Es sind aber doch die Befunde von mikroskopischen Metastasen recht zahlreich und auch einige Fälle mitgeteilt, bei denen es zu ausgedehnter makroskopischer Metastasenbildung gekommen ist.

Versé beschreibt ein stecknadelkopfgrosses und ein anderes, erbsengrosses Karzinoid des Dünndarms, bei dem Tumorzellen in eine Vene eingedrungen waren. Metastasen waren nicht festzustellen. Von dem für die Karzinoide typischen submukös liegenden Haupttumor getrenntes Tumorgewebe in der Subserosa fanden *Bunting*, *Versé*, *Marckwald*, *Burckhardt* und *Hasegawa*. Epitheliale Zellen im Fettgewebe des Mesenterialansatzes sah *Versé*, kleine Tochterknötchen im Mesenterium selbst sahen *Notthaft*, *Saltykow* und *Walter*. Bei einem kleinkirschgrossen Ileumkarzinoid war Tumorgewebe in Blutgefässe eingewuchert, ausserdem zeigten sich hämorrhagische Metastasen in Mesenterialdrüsen (*Versé*). Einen ähnlichen Fall teilt *Burckhardt* mit. Es fand sich bei diesem ein kleines Häufchen Tumorzellen frei zwischen den Blutkörperchen einer Mesenterialvene, ausserdem mehrere Stränge im Mesenterium, die nicht mit dem Tumor in Verbindung standen. Bei der Sektion eines 60jährigen Mannes stellte *Burckhardt* im Jejunum einen annähernd faustgrossen Tumor fest. Die Mukosa über dem Tumor war intakt, der Bau teils solide, teils adenomähnlich, mit zahlreichen Mitosen. Er hatte vom Dünndarm auf den Dickdarm übergegriffen und erstreckte sich bis in dessen Submukosa.

Die *Fälle von makroskopischen Metastasen* sind seltener.

Den ersten derartigen Fall hat *Ransom* 1890 veröffentlicht. Es handelte sich um einen nussgrossen Ileumtumor dicht oberhalb der Klappe bei einer 50jährigen Frau, der sich bis unter das Peritoneum und eine kurze Strecke in das Mesenterium ausdehnte. Mikroskopisch glich er vollkommen den von *Lubarsch* beschriebenen Tumoren. Ausserdem fanden sich in der Leber zahlreiche sekundäre Knoten, die sich histologisch als mit dem Ileumtumor identisch erwiesen. Trotz sorgfältigen Forschens konnte eine andere Neubildung nicht gefunden werden, so dass mit Sicherheit angenommen werden darf, dass der Ursprung der Metastasen in dem Dünndarmkarzinoid zu suchen ist. Die Lebermetastasen wurden als Todesursache angesehen.

Evstratoff-Kreidenko sah multiple Karzinoide am Mesenterialansatz im Dünndarm eines 67jährigen Mannes und, ohne weitere Metastasen oder einen anderen Primärtumor finden zu können, einen einzelnen Knoten in der Leber, der mikroskopisch das gleiche Bild bot wie die kleinen Dünndarmtumoren. Er fand ausserordentlich wenig Mitosen, Stromareaktion fehlte.

Dietrich teilt zwei Fälle mit. Einmal handelte es sich um einen Ileumtumor von 15 mm Durchmesser, anderthalb Meter oberhalb der Valvula bei einem 67jährigen Manne mit ganz ausgedehnten Lebermetastasen (Lebergewicht 5800 g), das zweite Mal um einen noch nicht linsengrossen Tumor der Flexura lienalis eines 57jährigen Mannes mit ähnlichem Leberbefund (Lebergewicht 3400 g). Hier waren die grossen Metastasenknoten teilweise erweicht. Auch hier wieder die Charakteristika: keine Mitosen, fehlende Infiltration des Stromas.

Schopper beschreibt im Sektionsbefund eines 54jährigen Mannes einen kirschkerngrossen Tumor 42 cm oberhalb der Klappe mit Metastasen in Mesenteriallymphdrüsen und Leber. Auch er hat nicht eine einwandfreie Mitose gesehen.

Bei der Diskussion zu *Schoppers* Bericht über diesen Fall (Verh. d. Path. Ges. 1913 berichtet *Versé* ebenfalls über ein Karzinoid mit Mesenterial- und Lebermetastasen. Nähere Angaben fehlen. *Windholz* sah einen kleinapfelgrossen Sekundärtumor im Mesenterium, *Recktenwald* zwei bohnengrosse Sekundärtumoren im Mesenterium.

Im Folgenden soll nun über einen Fall von metastasierendem Karzinoid berichtet werden, der im Pathologischen Institut der Universität Göttingen (Direktor Geh. Rat *Kaufmann*) beobachtet wurde.

Krankengeschichte des Patienten K. H., 71 Jahre, Gärtner.

Seit März-April 1926 klagt Patient zeitweise über Schmerzen unter dem linken Rippenbogen, die sich jedoch wieder verloren. Der Arzt konnte keinen Befund erheben. Ende April trat eine Anschwellung der Beine, des Skrotums und des Unterbauches auf, die nach seiner Schilderung erheblich gewesen ist. Der Leib wurde etwas dicker und gespannter. Appetit gut, keine Schmerzen, kein Erbrechen. Patient war nie gelb in den Augen. Seit Anfang April arbeitet der Patient nicht mehr. Im August gingen die Schwellungen zurück. Der jetzt aufgesuchte Arzt stellte die Diagnose: Tumor im Unterbauch und überwies den Kranken der Chirurgischen Klinik. Hier fand man noch ein Hydroperikard, daher Überweisung in die Medizinische Klinik zur Behandlung der Perikarditis vor der Operation.

21. August 26. Zur Zeit Patient in gutem Ernährungszustand, Gesicht leicht zyanotisch. Haut blass, leichtes Ödem des Skrotums, Penis und der Beine. Skleren gelblich.

Herzspitzenstoss nicht fühlbar. Absolute und relative Dämpfung fallen zusammen und haben Dreiecksform mit breiter Basis. Töne unrein, Aktion regelmäßig, Puls weich, regelmäßig, aber ungleichmäßig.

Abdomen leicht aufgetrieben, nirgends schmerzhaft. Rechter Leberlappen nicht vergrössert. Im oberen mittleren Teil des Abdomens ein mannskopfgrosser, runder, harter, nicht verschieblicher Tumor mit unregelmäßiger Oberfläche, der bis 2 Querfinger unterhalb des Nabels reicht; über dem Tumor absolute Dämpfung, sonst überall Tympanie, kein Aszites, Milz o. B.

Dreimal täglich Digipurat, zweimal täglich Koffein.

26. August Herzdämpfung kleiner, Patient fühlt sich wohl.

1. September 26. Wohlbefinden, Patient klagt über Jucken an beiden Beinen, Tumor unverändert.

8. September 26. Abends plötzlicher Exitus, ohne erklärliche Ursache.

Sektionsbericht Nr. 164/1926.

9. September 1926.

Klinische Diagnose: Tumor im Abdomen, Herzinsuffizienz, plötzlicher Tod.

Leiche eines 173 cm grossen, wohlgebauten Mannes in gutem Ernährungszustand, Fettpolster am Bauch bis zu 3 cm.

Sektion der Bauchhöhle: Peritoneum glatt und spiegelnd, kein Exsudat in der Bauchhöhle, Leber mächtig vergrössert (2190 g), von kleinen und grossen Knoten durchsetzt, der rechte Lappen ist auf der Konvexität frei von Knoten; an der unteren Fläche, nahe dem vorderen Rand ein gänseeigrosser, an der Unterfläche des linken Lappens ein straussenei- und ein gänseeigrosser Tumor. Auf dem Durschnitt sind die Tumoren scharf abgesetzt, im ganzen kugelig und von grauweisser, graurötlicher, stellenweise dunkelroter Farbe, von Blutungen durchsetzt, von weicher Konsistenz, zum Teil fast fluktuierend.

Darmschleimhaut in Dünn- und Dickdarm intakt. 4 cm oberhalb des Anus gut erbsengrosser Geschwulstknoten an der Vorderwand des Rektums, der durch diese hindurchgewachsen ist.

Prostata beiderseits vergrössert, etwas knollig, gegen die Blase vorspringend. Auf dem Durchschnitte zeigt der rechte Lappen mehrere scharf begrenzte Knollen, der linke mehrere kleine Knoten. (Mikroskopisch: kein Karzinom.)

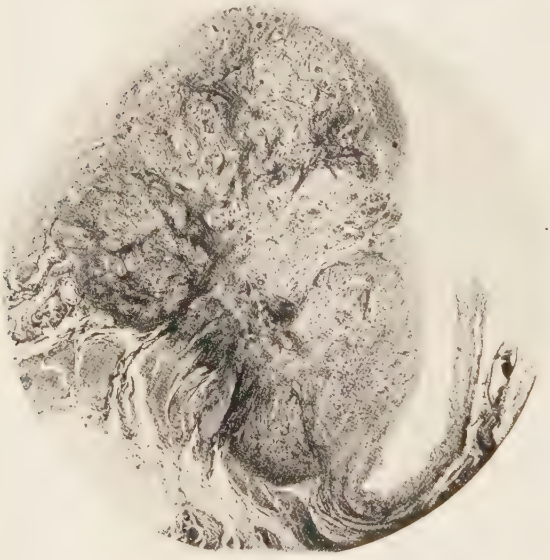

Abb. 1. Querschnitt durch den Primärtumor.

Die prävertebralen Lymphdrüsen vor dem Os sacrum und an der Aorta vergrössert und von Geschwulstmassen durchsetzt. Im zehnten Brustwirbel und dritten Lendenwirbel umschriebene Knotenbildungen von blassgrau-roter Farbe, die an Metastasenbildungen denken lassen.

Pathologisch-anatomische Diagnose: Karzinoid des Rektums, Metastasen in sakralen und prävertebralen Lymphdrüsen sowie in Brust- und Lendenwirbeln; sehr ausgedehnte Lebermetastasen. Aus der übrigen Sektion sei erwähnt: Endokarditis verrucosa an Aorta und Mitralis (Aorten- und Mitralinsuffizienz) Hypotrophie, und Dilatation des linken Ventrikels. Stauungslunge. Pachymeningitis ossificans links.

Mikroskopischer Befund des Rektumtumors:

Ein Längsschnitt durch die Mitte der Geschwulst zeigt, wie eine Übersichtvergrösserung (Abb. 1) erkennen lässt, einen Tumor von epithelialem Charakter, der in der Hauptsache in der Submukosa seinen Sitz hat und diese auf ein Vielfaches der Norm verdickt.

Die Schleimhaut darüber ist erhalten, jedoch stark abgeflacht und fast kernlos. Hier und da sind Reste von *Lieberkühnschen* Drüsen als schmale Spalten angedeutet. Die muscularis mucosae ist vielfach aufgesplittert und verdickt. Die gleichfalls aufgefaserte Ringmuskulatur ist vom Tumorgewebe vollkommen durchbrochen. Die Längsmuskulatur, die noch in einzelnen Zügen angeordnet ist, ist nicht infiltriert. Die Geschwulst zeigt eine ausgeprägte Zusammensetzung aus Parenchym und Stroma, wie sie etwa einem Carcinoma simplex entspricht. Das Stroma besteht aus Binde-

gewebe und glatter Muskulatur. Die letztere darf ihrer Menge wegen nicht einfach als die präexistente durch die Geschwulstwucherung ausgesplitterte Darmmuskulatur angesehen werden, sondern ist zweifellos wenigstens zu einem Teil neu gebildet. Die Tumorzellen zeigen im grossen den Typus, wie er so häufig in den Karzinoiden des Darmes beobachtet worden ist. Doch lassen die verschiedenen Anteile der Geschwulst sowohl nach der Gestalt wie nach der Anordnung der Zellen mannigfache Unterschiede erkennen. Den ersten Typ findet man vorwiegend in dem Teil der Geschwulst, der der Lichtung des Darmes am nächsten liegt. Man könnte ihn als den endokrinen bezeichnen. Der alveoläre Aufbau ist sehr ausgeprägt. Breite Züge von bindegewebig-muskulärem Stroma grenzen Nester und Stränge epithelialer Elemente voneinander ab, die vielfach von der Alveolenwand durch Spalträume getrennt sind. (Retraktionserscheinungen.) Die Randschicht der Epithelzellen

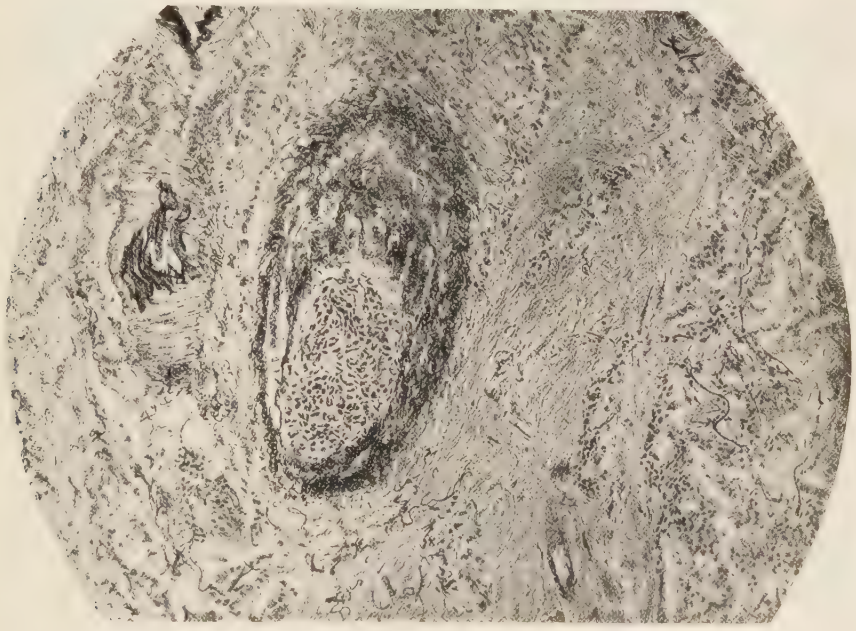

Abb. 2. Geschwulstthrombus in einer Vene (Primärtumor).

nähert sich der Zylinderform, ohne sie voll zu erreichen. Die inneren sind polygenal, rundlich-eckig von wenig charakteristischer Gestalt. Mehr im Zentrum des Tumors wird der Aufbau unregelmäßiger. Er ist nicht mehr so ausgesprochen alveolär, die Zellhaufen werden grösser, der Zusammenhang der Zellen unter sich wird lockerer, wobei jedoch die Zellen äusserlich die gleichen bleiben. Sie sind häufig zu Zügen angeordnet, die durch Spalten und schmale Bindegewebszüge, zuweilen auch nur von Kapillaren voneinander getrennt sind. Vielfach ist im Innern der grossen Zellhaufen der Zellverband vollkommen aufgelöst und nur einzelne Kapillaren und Bindegewebszüge deuten eine alveoläre Anordnung an. Die Kerne der Tumorzellen zeigen besonders in diesen Gebieten oft Degenerationserscheinungen und geben dann die gleichen Bilder, wie wir sie bei den Lebermetastasen finden werden. Nach der Tiefe zu, in der aufgefaserten Muskularis, werden die Züge wieder schmäler und die Zellen sind besser erhalten. Hier finden sich auch kurze Zellreihen von ausgeprägter Zylinderzellform mit unipolarer Lagerung der Kerne. Eine eigentliche

Nachahmung drüsiger Bilder fehlt aber. Die Ringmuskulatur ist von schmalen Ketten durchsetzt; die Bilder gleichen durchaus denen eines echten malignen Karzinoms. Den malignen Charakter des Tumors demonstriert eine Elastika-Färbung. Sie zeigt in Abb. 2 eine Vene, deren Lumen völlig durch einen Geschwulstthrombus verlegt ist.

In den gut erhaltenen Partien an der Peripherie des Tumors ist nichts von Verfettungen zu sehen, sie findet sich nur da, wo die Zellen degenerative Erscheinungen zeigen, d. h. da, wo die Kernfärbung schlecht ist und Zerfallsprozesse auftreten. Fettgehalt scheint also zum eigentlichen Bild des Tumors nicht zu gehören.

Ähnliche Bilder finden wir nun im allgemeinen in den Metastasen wieder. Die Lymphdrüsenmetastasen zeigen aber schon eine gewisse Abweichung ihres Aufbaues. Partien mit Lumina in den Zellhaufen wechseln mit solchen ab, in denen sich nur

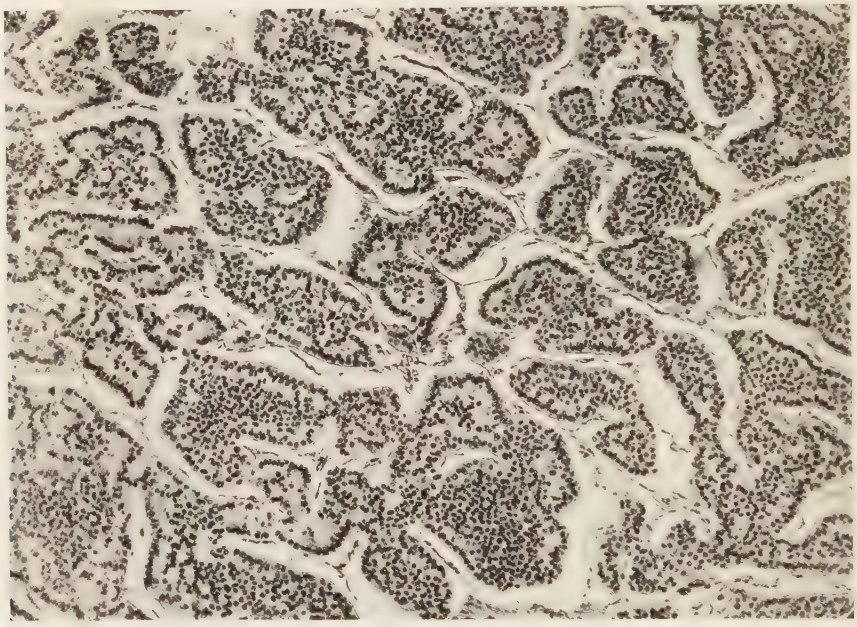

Abb. 3. Lymphdrüsenmetastasen.

solide Zapfen finden. Am Rande der Zellhaufen sieht man ausgesprochene Zylinderzellen bald mit basaler, bald mit zentraler Lagerung der Kerne (Abb. 3).

Aus ebensolchen Zellen werden Schläuche mit weiten Lumina gebildet, deren Wand aus einer einzelnen Zylinderzellage besteht. Die Zellkerne liegen hier basal, so dass wir jetzt durchaus das Bild einer Drüse vor uns haben (Abb. 4).

Es ist nun die Frage, ob die Lumenbildung durch Sekretion oder zentralen Verfall zustande gekommen ist. Die letztere Möglichkeit ist schon wiederholt bestritten worden. Wir haben aber in unserem Falle Anlass anzunehmen, dass diese Möglichkeit hier eine Rolle gespielt hat. Man sieht an einzelnen Stellen zentrale Auflockerung der Tumorzellnester, an den Zellen selbst findet man Schwund des Protoplasmas, das nur als schmaler Saum den Kern umgibt. Flach an die Zellwand gedrückte, mangelhaft färbbare Kerne, die Übergänge zu Sichelformen bilden. In den Lumina finden sich häufig Zellreste oder nur schwach gefärbte körnige, fädige oder homogene Massen, bei denen es sich nicht entscheiden lässt, ob sie einem

Sekretionsvorgang oder einem Zerfallsprozess ihre Entstehung verdanken. Häufig treten Blutungen in den Lumina und im Stroma auf.

In den Lebermetastasen sind die Zellen noch atypischer und unregelmäßiger; man hat hier den Eindruck der ausgesprochenen Malignität. Dabei sind wieder zwei verschiedene Typen zu unterscheiden: Einmal das Bild des gewöhnlichen Adenokarzinoms, wie es auch sonst von Darmkrebsen her bekannt ist. Es besteht aus sehr unregelmäßigen drüsigen Bildungen mit Zylinderzellen mit basalständigen Kernen (Abb. 5).

An der Peripherie der Knoten treten vereinzelt auch solide Zellhaufen auf. Das Stroma besteht aus einem feinen, bindegewebigen und kapillarreichen Netzwerk. Die Lumina der drüsenähnlichen Zellhaufen enthalten bald Detritus, bald Blut, bald erscheinen sie leer. Fliessende Übergänge führen zu der zweiten Form.

Es sind lockere, anscheinend ganz unzusammenhängende Zellen von Siegelringform, die sich von den gewöhnlichen Siegelringzellen in Schleimkrebsen nur durch eine, wenn auch schwache Färbbarkeit des Protoplasmas unterscheiden. In diesen anscheinend degenerierten Partien, besonders an den Übergangsstellen zu dem besser erhaltenen Tumorgewebe, findet sich auch eine deutliche Verfettung des Zellleibes.

Die Metastasen sind durch eine relativ starke Bindegewebskapsel von dem Lebergewebe abgegrenzt, das in ihrer Umgebung deutliche Verdrängungserscheinungen aufweist.

Die histologische Untersuchung der in den Wirbeln gefundenen Knötchen ergab eindeutig Metastasen, ein Befund, der bisher noch nicht erhoben werden konnte (Abb. 6).

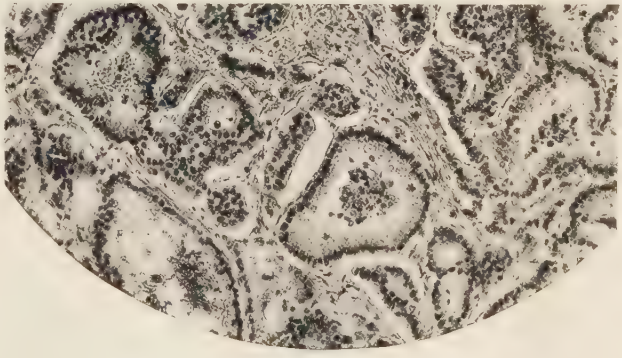

Abb. 4. Drüsenartige Bildungen in Lymphdrüsenmetastasen.

Die epithelialen Zellenmassen unterscheiden sich deutlich durch Kerngrösse, Färbbarkeit und den engen Verband von dem lockeren myeloischen Gewebe.

Es sei noch hervorgehoben, dass sich weder im Primärtumor noch in den Metastasen Kernteilungsfiguren finden.

Die Prüfung auf silberreduzierende Granula war negativ, obwohl die Färbung ganz nach den *Massonschen* Vorschriften, nach denen auch *Sprafke* an unserem Institut arbeitete, vorgenommen wurde, und als gelungen anzusehen ist.

Dass im vorliegenden Falle die kleine Geschwulst des Rektums als der Primärtumor anzusehen ist, muss als sicher angenommen werden. Es hat sich trotz genauesten Suchens keine andere Primärgeschwulst gefunden. Auch sprechen die in den präsakralen und prävertebralen Drüsen gefundenen Metastasen, die einzigen Lymphdrüsenmetastasen, die vorhanden waren, dafür, dass der Primärtumor im Gebiet des Beckens seinen Sitz haben musste. Dass nicht die Prostata etwa das Ursprungsorgan war, konnte durch Untersuchung zahlreicher Schnitte aus verschiedenen Stellen der Drüse ausgeschlossen werden.

Der Primärtumor ist ein typischer Repräsentant der Karzinoide. Er hat mit den sonst beschriebenen Karzinoiden die Kleinheit, trotz Durchsetzung aller Darmschichten und die deutlich submuköse Entwicklung gemein Die Vorwölbung und Aufsplitterung der Muscularis mucusae, die unversehrte Mucosa, der Mangel an Mitosen, die sehr geringe Polymorphie der Zellen, das alles sind Eigenschaften, die uns berechtigen, den Primärtumor als ein Karzinoid anzusprechen und die sich mehr oder weniger auch in den oben angeführten Fällen fanden, die als Karzinoide bezeichnet worden sind.

Die Karzinoide, auch die kleinsten, die keine Spur von Metastasen zeigen, geben uns die beiden wesentlichsten Merkmale des Karzinoms, infiltratives und destruierendes Wachstum, wieder. Der Hauptunterschied zwischen beiden liegt in dem ausserordentlich langsamen Wachstum der Karzinoide. Daher werden wir bei diesen Einzelheiten vermissen, die sonst der Ausdruck des besonders raschen Wachstums sind. Es soll damit gesagt werden, dass die ausgesprochene Gleichförmigkeit und Gleichmäßigkeit der Kerne lediglich ein Ausdruck dafür ist, dass von den sonst mit ihrem Wachstum übereinstimmenden Tumoren das Karzinoid relativ gutartig ist. Die geringe Wachstumstendenz erklärt, dass sich sehr wenig oder auch gar keine Kernteilungsfiguren finden. Damit fällt der ausserordentliche Stoffwechsel des stark wuchernden Karzinomgewebes aus, der, wie man annehmen kann, das Nachbargewebe irritiert und so eine Reaktion in Form der zelligen Stromainfiltration hervorruft. Grundsätzlich besteht also der Unterschied zwischen Karzinom und Karzinoid nur in dem verschiedenen Wachstumstempo und somit sind die Karzinoide den Karzinomen zuzurechnen.

Die logische Folgerung daraus ist eine Änderung der Nomenklatur. Der Name Karzinoid, der, wie *Kaufmann* mit Recht sagt, ein Verlegenheitsausdruck war, kann fallen gelassen werden, und es erscheint am besten, die Karzinoide des Darms in einer Gruppe der „kleinen Darmkarzinome" (*Burckhardt*) zusammenzufassen, wie es in der neuen Literatur auch schon mehrfach geschehen ist.

Aschoff vergleicht das Verhältnis der gewöhnlichen lokalisiert bleibenden Karzinoide zu den metastasierenden mit dem der Hautnaevi zu den Melanosarkomen: es sind Karzinome, die sich aus lokalen Missbildungen entwickelt haben. Wir kennen jedoch keinen solchen Schleimhautnaevus, denn was wir in der Literatur an Fällen beschrieben finden, sind keine Naevi mehr, sondern Karzinome. (Infiltratives und destruierendes Wachstum.)

Wenn wir die kleinen Dünndarmkrebse in die Karzinome einordnen wollen, so fällt beim Vergleich die Ähnlichkeit mit Basalzellkarzinomen auf: Die Zellhaufen mit den kubischen bis zylindrischen Randzellen und zuweilen spindeligr Anordnung der Zellen (*Dietrich*), die Lumenbildung, der fehlende Zusammenhang mit dem Darmepithel, das deutlich maligne aber relativ beschränkte Wachstum geben die Haupteigenschaften der Basalzellkrebse wieder. *Hasegawa* hält die reduzierenden Zellen des Darmepithels für dessen

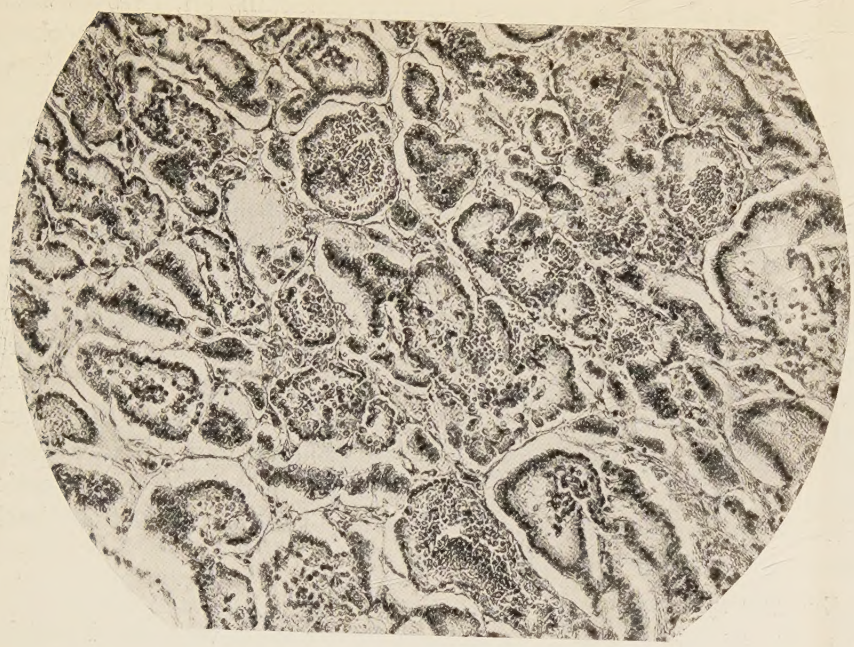

Abb. 5. Lebermetastasen.

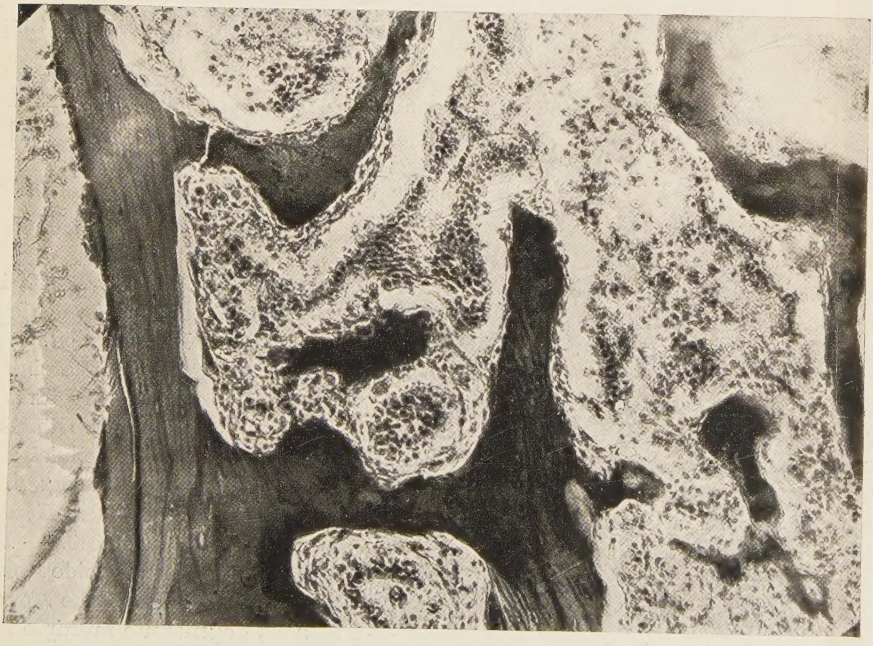

Abb. 6. Wirbelmetastasen.

Basalzellen und nimmt aus diesem Grunde gleichfalls an, dass es sich bei unsern Geschwülstchen um Basalzellkarzinome handelt. Verf. möchte der Ansicht derjenigen Autoren beipflichten, die die kleinen Dünndarmtumoren zu den *Krompecherschen* Krebsen rechnen.

Zur Frage der Histogenese soll nochmals kurz Stellung genommen werden, soweit sich evtl. Folgerungen aus der Betrachtung des eigenen Falls ergeben. Die in den Metastasen immer wieder auftretenden, zuweilen auch nur angedeuteten Zylinderzellformen scheinen darauf hinzuweisen, dass die Ursprungszelle eine Zylinderzelle bzw. ein Vorläufer einer solchen war. Ferner finden sich die drüsenartigen Bilder, mögen sie nun durch Sekretion oder zentrale Degeneration entstanden sein, in so grosser Zahl und teilweise in so ausgeprägter Form, wie man sie bei Degenerationsprozessen anderer epithelialer Tumoren nicht zu sehen bekommt, so dass man sagen darf, dass diese Bilder zu den Besonderheiten dieser Gruppe von Tumoren gehören und zwar als eine vom Muttergewebe her ererbte Tendenz zur Bildung drüsenartiger Formationen. Eine Parallele zu einer derartigen Vererbung ist die zuweilen beobachtete Verhornung bei Basalzellkarzinomen der Haut.

Zusammenfassend sei gesagt:

1. Die Karzinoide mit Metastasenbildung sind von den lokalisierten, „gutartigen" Karzinoiden histologisch nicht zu trennen.
2. Der Unterschied zwischen Karzinoid und Karzinom liegt lediglich im Wachstumstempo, nicht in der Art des Wachstums. Die sog. Karzinoide sind demnach den Karzinomen zuzurechnen und werden am besten in einer Gruppe der „kleinen Darmkarzinome" zusammengefasst.
3. Die Ähnlichkeit des histologischen und biologischen Verhaltens spricht dafür, dass die „kleinen Darmkarzinome" den Basalzellkarzinomen *Krompechers* zuzurechnen sind.

Literaturverzeichnis.

Aschoff, Vortrag im Verein Freiburger Ärzte. Ref. Münch. med. Wschr. **1910**, 1914; Lehrbuch der pathol. Anatomie. — *Bakke*, Multiple epitheliale Geschwülste des Ileum. Med. Revue **1921**, Ref. Zbl. f. ges. Chir. **15** (1922). — *Boehm*, Münch. med. Wschr. Nr. 13. Über Dünndarm-Karzinoide (Referat). — *Bunting*, Multiple primary carcinomata of the ileum. Bull. Hopkins Hosp. **1904**. — *Burckhardt*, Zur Lehre der kleinen Dünndarm-Karzinome. Frankf. Z. Path. **3** (1909); Über das kleine Appendix- und Dünndarm-Karzinom. Frankf. Z. Path. **1912**, 11. — *Ciaccio*, Sur une nouvelle espece cellulaire dans les glandes Lieberkühn. Soc. Biol. **60** (1906). — *Danisch*, Zur Histogenese der sogenannten Appendixkarzinoide. Zieglers Beitr. 1924. — *Dietrich*, Kleines Dünndarm-Karzinom vom Typ der Karzinoide mit Leber-Karzinose. Frankf. Z. Path. **1913**, 390. — *Engel*, Zur Genese der Darm-Karzinoide. Z. angew. Anat. **7** (1921); Sind die Karzinoide Progonoblastome? Virchows Arch. **244** (1923). — *Forbus*, Argentaffine Tumors of The Appendix and small intestine. Bull. Hopkins Hosp. **1925**. — *Fraenkel*, Sogenannte multiple Karzinoide des Ileums. Münch. med. Wschr. **1911**. — *Gosset* et *Masson*, Tumeurs endocrines

de l'Appendice. Presse med. **1914**. — *Hagemann*, Über die Beziehungen der sogenannten Karzinoide des Darms zu den Darmkrebsen. Z. Krebsforsch. **1919**. — *v. Hansemann*, Dtsche. med. Wschr. 1914. — *Hasegawa*, Über die Karzinoide des Wurmfortsatzes und des Dünndarms. Virchow-Arch. **244** (1923). — *Huebschmann*, Sur le Carzinome primitif de l'appendice vermiculaire. Revue med. de la Suisse rom. **1910**. — *v. Evstratoff-Kreidenko*, Über eine Beobachtung von multiplen primären kleinen Dünndarm-Karzinomen mit Metastasen. Diss. Zürich **1911**. — *E. Kaufmann*, Spezielle Pathologie VII. u. VIII. Aufl. **1922**. — *Krompecher*, Über Basalzellen-Tumoren. Zbl. Path. **30**; Zur vergleichenden Histologie der Basaliome. Z. Krebsforschg. **1919**, 404; Basalzelltumoren der Zylinderepithel-Schleimhäute. Zieglers Beitr. **1919**, 79. — *Kultschitzky*, Zur Frage über den Bau des Darmkanals. Arch. mikrosk. Anat. u. Entw.-Mechan. **49** (1897) — *Lignac*, Über die Stellung der sogenannten Dünndarm- und Appendixkarzinoide unter den Geschwülsten. Ref. Zbl. ges. Chir. **15** (1922). — *Lubarsch*, Über den primären Krebs des Ileum nebst Bemerkungen über das gleichzeitige Vorkommen von Krebs und Tuberkulose. Virchows Arch. **111** (1888). — *Maresch*, Über die Karzinoiden-Tumoren des Darmes. Wien. klin. Wschr. 1922, 813; Über den Lipoidgehalt der sogenannten Appendix-Karzinome. Münch. med. Wschr. **1923**. — *Marckwald*, Beginn und Wachstum der Darmkrebse. Münch. med. Wschr. **1905**. — *Masson*, Appendicite neurogène et Carcinoides. Ann. Anat. path. med.-chir. **1924**. — *Mathias*, Zur Abgrenzung einer neuen Gruppe von Geschwülsten. Berl. klin. Wschr. **19** (1920); Zur Lehre von den Prognonoblastomen. Virchows Arch. **236** (1922). — *v. Notthaft*, Über die Entstehung der Karzinome. Dtsch. Arch. klin. Med. **54** (1895); Über einen Fall multipler primärer Krebse des Dünndarms. — *Oberndorfer*, Mitteilungen aus dem pathologischen Institut Genf. II. Multiple primäre Karzinome des Darms. Beitr. path. Anat. **1901**; Karzinoide Tumoren des Dünndarms. Frankf. Z. Path. **1907**; Über die kleinen Dünndarm-Karzinome. Verh. dtsch. path. Ges. **1907**, 113. — Zieglers Beitr. **1919**. — *v. Rehren*, Über Appendix-Karzinoide (unter bes. Berücks. der argentaffinen Granulierung). Zbl. Path. **36**. — *Ransom*, A case of primary Carzinoma of the ileum. Lancet **1890**. — *Saltykow*, Über die Genese der karzinoiden Tumoren sowie der Adenome des Darmes. Zieglers Beitr. **54** (1912); Beiträge zur Kenntnis der karzinoiden Darmtumoren. — *Simon*, Das Karzinom und Karzinoid der Appendix. Erg. Chir. **1916**. — *Schober*, Zur Auffassung der sogenannten Karzinoide der Appendix als Progonoblastome. Virchows Arch. **232** (1921). — *Schopper*, Über ein kleines Dünndarm-Karzinom mit ausgedehnter Metastasenbildung. Verh. dtsch. path. Ges. **1913**. — *Schmidt, M. B.*, Über multiple kleine Dünndarm-Karzinome. Münch. med. Wschr. **1911**, 2250. — *Staemmler*, Die Neubildungen des Darmes. Neue dtsch. Chirg. **33** (1924). — *Thorel*, Pathologische Anatomie des Verdauungstraktus. Erg. Path. **5** (1898); Histologisches über Nebenpankres. Virchows Arch. **173**. — *Toennissen*, Über Untersuchungen der in der Submukosa des Dünndarms vorkommenden epithelialen Tumoren. Z. Krebsforschg. **8** (1910). — *Versé*, Arb. path. Inst. Leipzig **1908 I**, 5. — *Winkler*, Krebs des Wurmfortsatzes. Diskussion. Verh. dtsch. path. Ges. **1910**. — *Schmidt, E.*, Beiträge zur normalen Path. Anatomie einiger Zellarten der Schleimhaut des menschlichen Darms. Arch. mikrosk. Anat. u. Entw.gesch. **I** (1905). — *Recktenwald*, Über einen Fall von Dünndarmkarzinoid mit Lymphdrüsenmetastasen im Mesenterium. Dissert. Frankfurt a. M. 1920.

Lebenslauf.

Ich, *Friedrich, Adelbert, Georg Siburg*, wurde als Sohn des damaligen Garnison-Bauinspektors, späteren Oberregierungs- und Baurats *Friedrich Siburg* zu Strassburg i. Els. am 18. Juni 1900 geboren. Noch im Jahre 1900 zogen wir wegen Versetzung meines Vaters nach Königsberg in Ostpr. Von dort kamen wir 1905 nach Kassel. Hier erhielt ich 1907 meinen ersten Unterricht in der Nona der Städt. Vorschule. Infolge Versetzung meines Vaters nach Posen kam ich 1909 dort in die Septima der Städt. Mittelschule IV. Nach bestandener Aufnahme-Prüfung besuchte ich von Ostern 1910 ab die Sexta des dortigen Auguste-Viktoria-Gymnasiums. Bei Ausbruch des Krieges musste ich mit meiner Mutter die Festung Posen verlassen. Wir zogen daher nach Kassel und ich trat dort in die Obertertia des Kgl. Wilhelm-Gymnasiums ein. Ostern 1915 erhielten wir vom Gouverneur der Festung Posen die Erlaubnis zur Rückkehr. Dort wurde ich in die Untersekunda des Kgl. Auguste-Viktoria-Gymnasiums aufgenommen. Juli 1915 wurde mein Vater nach Hannover versetzt. Ich trat in die Untersekunda des dortigen Kgl. Kaiser-Wilhelm-Gymnasiums ein. Nach meiner Versetzung nach Oberprima war ich als Hilfsdienstpflichtiger in der Landwirtschaft tätig. Juni 1918 kehrte ich nach Hannover zurück, um meine Notreifeprüfung abzulegen. Nach bestandenem Examen trat ich als Fahnenjunker in das Inf.-Regt. v. Wittich (3. Kurh.) Nr. 83 ein. Bei der Demobilmachung wurde ich im Januar 1919 aus dem Heeresdienst entlassen. Vom Sommersemester 1919 ab studierte ich in Marburg Medizin und Zahnheilkunde und bestand am Ende des Sommersemesters 1920 die zahnärztliche Vorprüfung. Darauf studierte ich 2 Semester in Münster i. W., um dann nach Göttingen zu gehen, wo ich im Herbst 1922 das zahnärztliche Staatsexamen ablegte. Im Mai 1923 promovierte ich zum Dr. med. dent. und bestand im Herbst desselben Jahres in München die ärztliche Vorprüfung. Von 1923—1925 war ich Assistent am Zahnärztlichen Institut der Universität München und hörte während dieser Zeit die klinischen Vorlesungen. Das Wintersemester 1925/26 studierte ich wieder in Göttingen und bestand dort im Sommer 1926 das medizinische Staatsexamen.